Literaturvergleichsstudie für Zulassung des LumiFem LED-Phototherapiegeräts zur Behandlung von wunden und schmerzhaften Brustmamillen und zur Vorbeugung von Mastitis

Stillen:
Stillen birgt mehrfache gesundheitliche Vorteile für Mutter und Kind. Die stillende Mutter erreicht einfacher wieder ihr ursprüngliches Körpergewicht. Zudem reduziert Stillen das Brustkrebsrisiko. Es vermindert die Gefahr der Säuglinge, später übergewichtig zu werden oder Allergien, Kreislaufkrankheiten, Bluthochdruck, Krebs und Diabetes zu entwickeln, wenn sie die ersten sechs Lebensmonate ausschließlich gestillt werden.

Stillprobleme:
Bei 64 % der Mütter treten während der Stillzeit Komplikationen auf, die zu einem vorzeitigen Abstillen führen. Mitunter häufigster Grund für zu frühes Abstillen ist neben wunden und rissigen Brustwarzen der Milchstau. Als weitere Komplikationen nennen Mütter zu geringe Milchbildung, Brustentzündung und Milchüberschuss [1]. Ab dem dritten Monat nehmen die Stillkomplikationen deutlich ab. Am häufigsten ist zu diesem Zeitpunkt die Brustentzündung (Mastitis puerperalis) [1]. Wird die Entzündung der Brustdrüsen nicht rechtzeitig behandelt, können sich chronische Entzündungen und Abszesse bilden.

Behandlung der Mastitis Allgemein:
Mastitis wird mit Antibiotika und entzündungshemmenden Mitteln behandelt [2,3]. Dabei besteht das Risiko, dass die Antibiotika in die Milch übertreten und zu Durchfällen beim Kind führen können [1]. Prolaktinhemmer bewirken für gewöhnlich schnell eine Entspannung und einen Abbau des Milchstaus bei der Mastitis puerperalis. Sie bergen allerdings auch das Risiko, dass das Stillen danach nicht mehr möglich ist. Alternative Behandlungsmethoden umfassen Hausmittel wie Quark-/Kamillenwickel und homöopathische Präparate.

Laserbehandlung von Mastitis und wunden Mamillen:
Vereinzelt werden auch Laserbehandlungen von Krankenhäusern und Stillberaterinnen angeboten [12,13]. In der Low-Level-Lasertherapie (LLLT) findet man eine sehr wirksame, nebenwirkungsfreie Regulationstherapie. Die Aktivierung des Zellstoffwechsels, die schnellere Bildung von neuem, gesunden Gewebe, Unterstützung der Abwehr, der Abbau von geschädigtem Gewebe und toten Zellen sowie die Entzündungshemmung durch Bildung körpereigener Stoffe führen zum generellen Effekt:

- Schmerzlinderung
- Reduktion von Ödemen oder Schwellungen
- Entzündungshemmung
- Beschleunigung der Heilung
- Verminderung des Infektionsrisikos

Die Laserbehandlung bietet eine nebenwirkungsfreie, alternative Behandlungsmethode bei wunden und schmerzenden Brustwarzen, Milchstau und Brustentzündung ohne Medikamente [8-14].

Zusammenfassung aus [8]: 50 Patientinnen mit wunden Mamillen wurden vor dem Stillen mit Niedrigenergielaser (LLL) behandelt. Die Wundheilung und Schmerzstillung traten signifikant schneller ein als unter konventionellen Methoden.

Zusammenfassung aus [9]: 90 Patienten mit Mamillenläsionen wurden mit Softlaser (LLL) be-

handelt. 85% der Patientinnen waren nach drei Sitzungen symptomfrei.

Zusammenfassung aus [10]: Wunde Mamillen stellen trotz weltweit verbessertem Anleiten zum korrekten Positionieren ein ernsthaftes Stillproblem dar, dass häufig zum Abstillen führt. Gute Resultate werden in der Behandlung von Wunden mit Niedrigenergielaser (LLL) erzielt.

Zusammenfassung aus [11]: A total of 155 women with acute lactation mastitis were followed up. The patients were divided into 3 groups: Group 1 included 53 patients in whom purulent wounds were treated with CO2 laser followed by primary and primary-delayed sutures; Group 2-52 patients were treated with primary- delayed sutures without laser therapy; Group 3-50 women were treated by the traditional open method. In 50 (94.3%) Group 1 patients the wounds healed by primary tension with the mean bed-day being 9.6. In Group 2 primary healing was achieved in 46 (88.4%) patients, with the mean bed- day being 11.8. In Group 3 patients the mean bed-day made up 8.2. The wounds healed by secondary tension on days 28-34 after surgery followed by outpatient treatment.

Zusammenfassung aus [12]: Im Zuge einer Diplomarbeit wurde in 3 Spitälern eine Auswertung von Behandlungsaufzeichnungen vorgenommen. Es wurden dabei 50 Patientinnen mit Laser behandelt, wobei bereits am 2. Behandlungstag eine Abnahme des durchschnittlichen Schmerzwertes von 3,5 auf 2,0 (Skala von 1 - 5) fest zu stellen war. Weiters zeigt sich, dass konsequente Laserbehandlung VOR dem Stillen bessere Einflüsse auf den Schmerzverlauf zeigt und damit auch spontane Schmerzfreiheit erreicht werden kann.

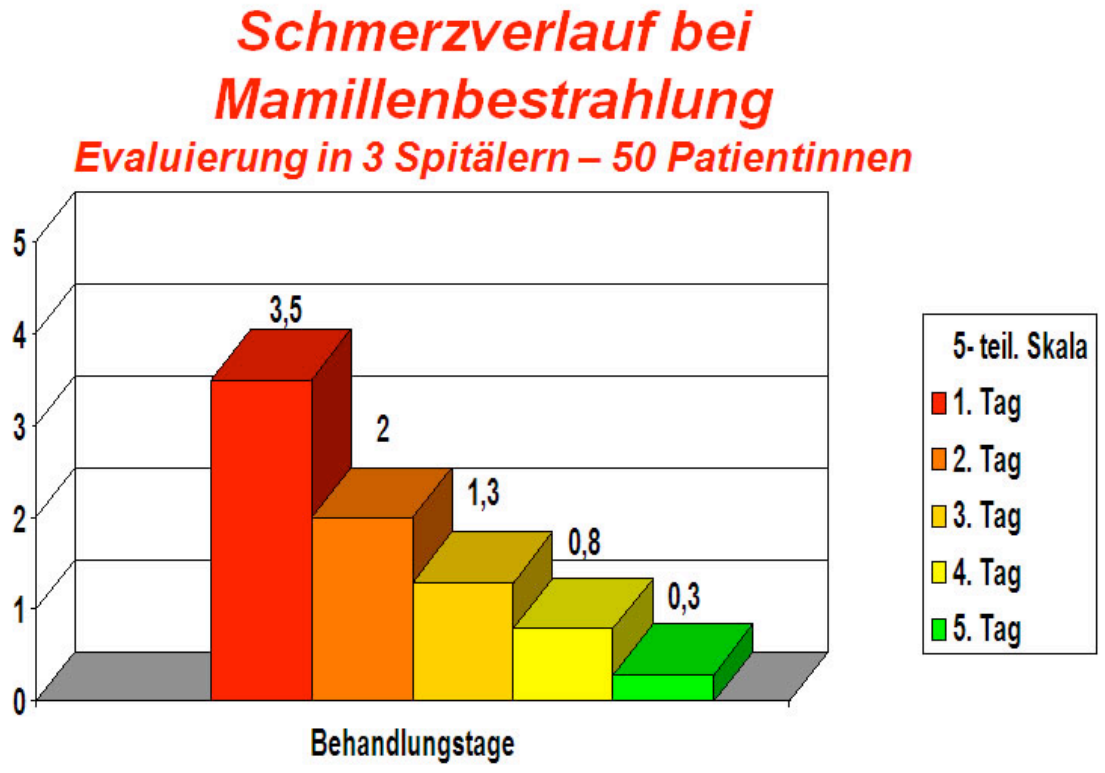

Zusammenfassung aus [13]: Bislang konnte an unserer Klinik eine Schmerzlinderung, Durchblutungsförderung, Entzündungshemmung und eine Beschleunigung der Wundheilung bei der Behandlung Brustwarzen während der Stillzeit mit einem Low-Level-Laser (LLL) statistisch und fotografisch bestätigt werden.

Zusammenfassung aus [14]: The use of the carbon dioxide laser in the complex treatment of acute purulent lactation mastitis has substantially improved results and shortened the terms of a

duration of the treatment.

Allerdings ist die Low-Level-Laserbehandlung mit Sicherheitsmaßnahmen wie das Tragen von Laserschutzbrillen verbunden und kann nur von Fachpersonal durchgeführt werden. Wird in der Behandlung statt eines Low-Level-Lasers eine monochromatischen LED mit ähnlicher Wellenlänge (660 -800 nm) eingesetzt kann eine identische Wirkung erzielt werden. Dazu sind im Folgenden verschiedene theoretische und experimentelle Studien aufgeführt.

Experimenteller und theoretischer Vergleich von LED und Laser bei der Wundheilung:
Wie in verschiedenen Studien gezeigt werden konnte, sind bei oberflächennaher Anwendung die heilenden Effekte durch LED- und Laserlicht nahezu identisch [4-7].

Zusammenfassung aus [4]:
Background and aims: Red light phototherapy with laser sources has been used successfully for a number of indications. A new generation of quasimonochromatic 630 ± 3 nm light-emitting diode (LED) systems has recently been yielding good results for the same indications, but no study has examined changes in visible red light irradiated skin at an immunological level. This study was thus designed to examine changes in skin-homing T-cell levels induced in normal human skin by visible red LED energy.
Subjects and methods: Six adult male volunteers (35-48 years old) who satisfied all study criteria had the skin over the lateral aspect of the leg irradiated once per week for 8 weeks with a visible red (630 ± 3 nm) LED-based system, with irradiance of 105 m/cm^2, 15 minutes/session, and a radiant flux of 94 J/cm^2. Skin biopsies were performed after the eighth treatment session, and cultures were prepared to assay the type and quantity of skin-homing T-cells using qualitative and quantitative polymerase chain reaction (PCR) techniques. Ultrastructural changes were also assessed with transmission electron microscopy.
Results: Transmission electron microscopy revealed mild fibroplastic changes in fibroblasts, with no acute inflammatory changes throughout the treatment session. Qualitative PCR showed the presence of both Th-1 and Th-2 T-cells, and quantitative PCR showed an increase in the numbers of both types of skin-homing T-cells, much more so for Th-2 than for Th-1.
Conclusions: Visible red LED irradiation appears to activate the skin-homing immune system.

Zusammenfassung aus [5]: LED photomodulation reverses signs of photoaging using a new nonthermal mechanism. The anti-inflammatory component of LED in combination with the cell regulatory component helps improve the outcome of other thermal-based rejuvenation treatments.

Zusammenfassung aus [6]: Low-intensity laser light coherence is considered in relation to biological objects under normal physiological conditions. Estimations show that the excitation rate (the rate of coherent states generation) of typical biomolecules in visible range (sigma abs = 10^(-17) cm^2, I = 10^(-3) W/cm^2) is 10^(12)-10(13) times lower than that of their phase relaxation. It means that the role of coherent interaction processes is negligible. This conclusion is confirmed by the experimental results obtained with living cells of different types.

Zusammenfassung aus [7]: Laser therapy based on the stimulating and healing action of light of low intensity lasers (LIL), along with laser surgery and photodynamic therapy, has been lately widely applied in the irradiation of human tissues in the absence of exogenous photosensitizers. Besides LIL, light emitting diodes are used in phototherapy (photobiostimulation) whose action, like that of LIL, depends on the radiation wavelength, dose, and distribution of light intensity in time but, according to all available data, does not depend on the coherence of radiation. .... Comparison of the therapeutic effects of a coherent (LIL) and an incoherent (LED) source showed no significant difference. This is also relevant to the action of light on the level of cells where coherent and incoherent sources had the same effect at the same wave lengths, intensities, and radiation times.

Wundheilung mit Low-Level-Laser:
Die positive Wirkung von Low-Level-Laserlicht auf die Wundheilung ist in zahlreichen Studien belegt worden [15-17] und wird als bekannt vorausgesetzt. Weitere Publikationen und Doppelblindstudien finden sich in [18,19].

Zusammenfassung aus [15]: The results of this study demonstrated that polarized light had a beneficial effect on the healing of these standardized wounds, resulting in a faster epithelialization and an improved quality of early scar tissue formation.

Zusammenfassung aus [16]: Low doses of laser were found to stimulate the regeneration not only of mechanically induced wounds but also of burns. The wound-healing stimulated by laser radiation involves an increased rate of epithelial growth, which may eventually be the starting point of neoplastic growth.

Zusammenfassung aus [17]:
Background: Low intensity laser therapy has been recommended to support the cutaneous repair; however, so far studies do not have evaluated the tissue response following a single laser treatment. This study investigated the effect of a single laser irradiation on the healing of full-thickness skin lesions in rats.
Methods: Forty-eight male rats were randomly divided into three groups. One surgical lesion was created on the back of rats using a punch of 8 mm in diameter. One group was not submitted to any treatment after surgery and it was used as control. Two energy doses from an 830-nm near-infrared diode laser were used immediately post-wounding: 1.3 J/cm^2 and 3 J/cm^2. The laser intensity 53 mW/cm^2 was kept for both groups. Biometrical and histological analyses were accomplished at days 3, 7 and 14 post-wounding.
Results: Irradiated lesions presented a more advanced healing process than control group. The dose of 1.3 J/cm^2 leaded to better results. Lesions of the group irradiated with 1.3 J/cm^2 presented faster lesion contraction showing quicker re-epithelization and reformed connective tissue with more organized collagen fibers.
Conclusions: Low-intensity laser therapy may accelerate cutaneous wound healing in a rat model even if a single laser treatment is performed. This finding might broaden current treatment regimens.

Behandlung mit dem LumiFem Phototherapiegerät:
Die LumiFem LED-Phototherapie ist eine neue Art der Entzündungs- und Schmerzbehandlung. Lichtstrahlen eines bestimmten Wellenlängenbereichs (660nm) wirken direkt am Entzündungsherd. Die bisher umständliche und nicht ungefährliche Handhabung von Lasern gehört mit dieser Gerätegeneration der Vergangenheit an. Die gewöhnlichen Sicherheitsmaßnahmen wie Laserschutzbrillen, die Anwesenheit eines Laserschutzbeauftragten entfallen bei Einsatz des LumiFem vollkommen. Dennoch ist die Wirkung nahezu identisch mit der eines Lasers.

Anwendung:
Das Gerät wird wie in Abbildung 1 direkt vor die Brust gehalten. Die offene Bauform sorgt für die richtige Positionierung der LED.

Eine Anwendung dauert 5-15 Minuten und kann nach Bedarf mehrmals täglich durchgeführt werden. Durch die lokale Anwendung bleibt die Wirkung auf die Brust beschränkt. Je nach Schweregrad der Entzündung und Zeitpunkt der Anwendung dauert die Behandlung in der Regel ein bis zwei Tage.

Abbildung 1

Literaturverweise:

Stillen und Stillprobleme

[1] Petra Waldenberger (2004), Wenn Stillen zum Problem wird... Wunde Brustwarzen, Mastitis und der Brustabszess, Abschlussarbeit St. Johanns Spital Salzburg.

[2] R.Bässler (1997), Die Mastitis, Pathologe 18:27-36.

[3] W. Eiermann und A. Scharl (2006), Entzündungen der Brustdrüsen, Die Gynäkologie.

Low-Level-Laser und LED Therapie

[4] Shin-ichiro Takezaki, Tokuya Omi, Shigeru Sato, and Seiji Kawana (2006), Light-emitting Diode Phototherapy at 630 ± 3 nm Increases Local Levels of Skin-homing T-cells in Human Subjects, J Nippon Med Sch 73 (2).

[5] Robert A. Weiss, David H. Mcdaniel, Roy G. Geronemus, Margaret A. Weiss, Karen L. Beasley, Girish M. Munavalli and Supriya G. Bellew (2005), Clinical Experience with Light-Emitting Diode (LED), Dermatol Surg 31:1199-1205.

[6] Lobko VV, Karu TI, Letokhov VS (1985), Is the coherence of low-intensity laser light essential for its effect on biological objects?, Biofizika 30(2):366-71.

[7] Yu. A. Vladimirov, A. N. Osipov, and G. I. Klebanov (2004), Photobiological Principles of Therapeutic Applications of Laser Radiation, Biochemistry 69(1):103-113.

Laserbehandlung bei Stillproblemen

[8] Bednar B. und Unterberger E. (2002), Lasertherapie bei wunden Mamillen, Laktation und Stillen 2.

[9] Demierre, M. (2000), Behandlung von Mamillen-Läsionen während der Laktation mit dem Low Level-Laser, Laktation und Stillzeit.

[10] Herzog C. (1999), Low-Level-Lasertherapie in der Stillzeit: Reagieren Läsionen der Mamillen auf die Low-Level-Lasertherapie?, Laktation und Stillen Sonderausgabe 34-36.

[11] Dotsenko AP, Chinchenko EI, Khodos VA (1989), Use of carbon dioxide laser in the treatment of acute lactation mastitis, Sov Med. 9:39-42.

[12] Hebammenwebseite Naturheilkunde unter http://www.hebamme-vorarlberg.at/Low-Level-Lasertherapie.htm

[13] Frauenklinik des katholischen Krankenhaus St. Vinzenz und Elisabeth: Anschreiben und Poster vom 22.2.2006.

[14] Skobelkin OK, Brekhov EI, Chegin VM, Derbenev VA, Petushkov VV. The carbon dioxide laser in the complex treatment of acute suppurative lactation mastitis, Vestn Khir Im I I Grek. 1984 Jan;132(1):67-9.

Low-Level-Laser Behandlung von Wunden

[15] S. Monstrey · H. Hoeksema · K. Depuydt G. Van Maele · K. Van Landuyt · P. Blondeel (2002), The effect of polarized light on wound healing, Eur J Plast Surg 24:377–382.

[16] E. MESTER, T. SPIRY, B. SZENDE, JOLAN G. TOTA (1971), Effect of Laser Rays on Wound Healing, The American Journal of Surgery, 122:532-535.

[17] Sandra B. Rezende, Martha S. Ribeiro, Silvia C. Nuñ ez, Valdir G. Garcia, Edison P. Maldonado (2007), Effects of a single near-infrared laser treatment on cutaneous wound healing: Biometrical and histological study in rats, Journal of Photochemistry and Photobiology B: Biology 87:145–153.

[18] Low-Level-Laser-DoubleBlindStudies.pdf

[19] Low-Level-Laser-Publikationsliste.pdf